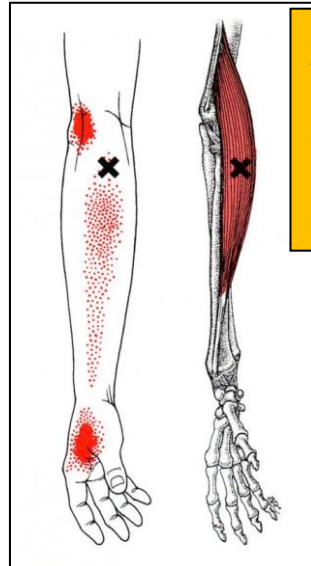


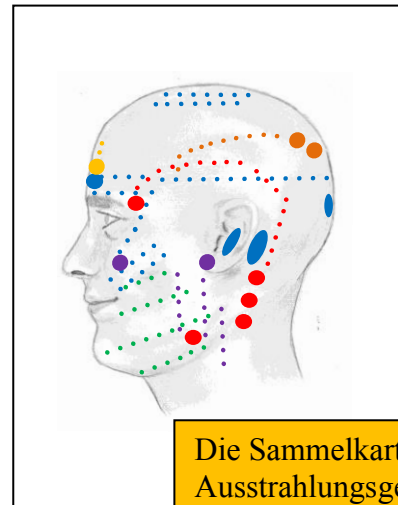
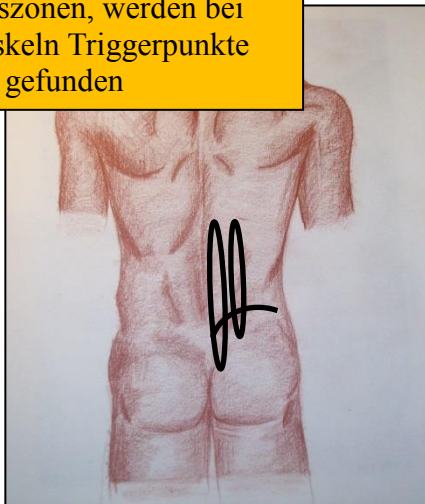Intensivkurs Triggerpunkte

Scriptauszug



Detaillierte Angaben zu allen behandelten Muskeln über Schmerzsymptome, Funktion, Verlauf und Innervation, ermöglichen das individuelle und rasche Vertiefen zu Hause

Durch die Aufteilung in Behandlungszonen, werden bei über 90 Muskeln Triggerpunkte gesucht und gefunden



Die Sammelkarten mit den Ausstrahlungsgebieten helfen, die für die Schmerzen verantwortlichen Muskeln zielsicher zu finden

Eine kurze Einführung in die verschiedenen Muskelschichten ermöglicht es auch dem Anatomieanfänger eine erste Orientierung zu gewinnen

2.6 Behandlungszone Gesäss



Muskulatur

4.7.1 M. gluteus maximus

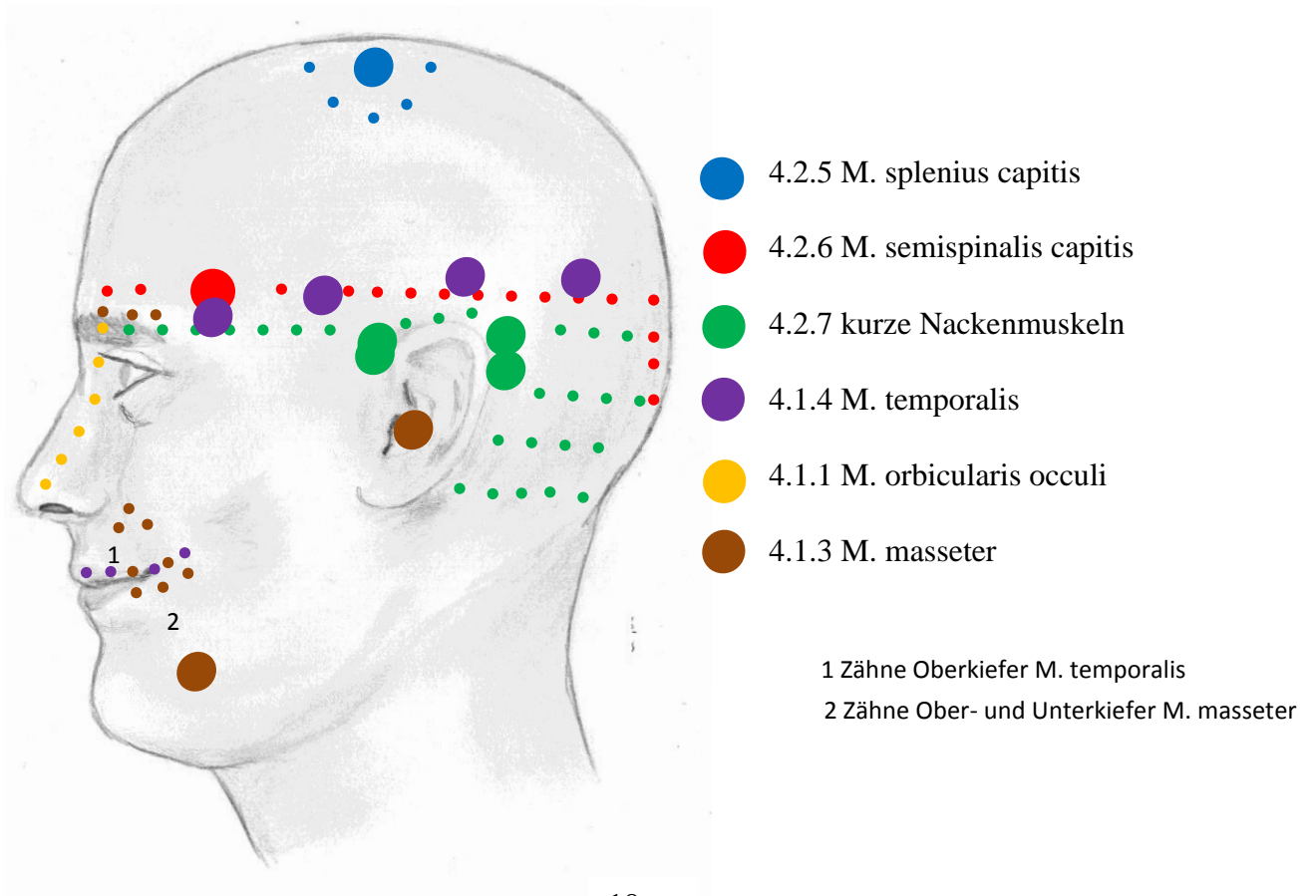
4.7.2 M. gluteus medius

4.7.3 M. gluteus minimus

4.7.4 M. piriformis

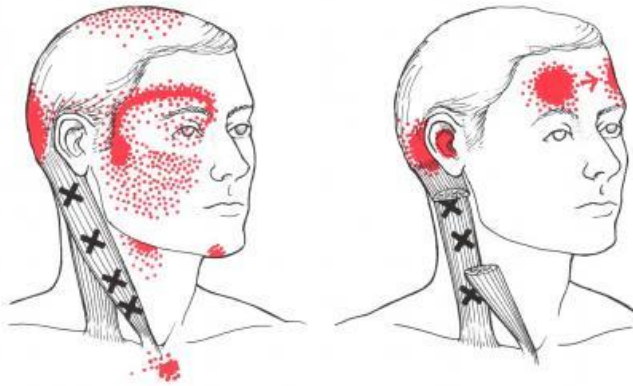
3. Pointfinder

3.1 Ausstrahlungsgebiete am Kopf



4.2 Muskulatur im Nacken- und Halsbereich

4.2.1 M. sternocleidomasteideus



Symptomregion:

Kopf und Halsbereich

Primärsymptome:

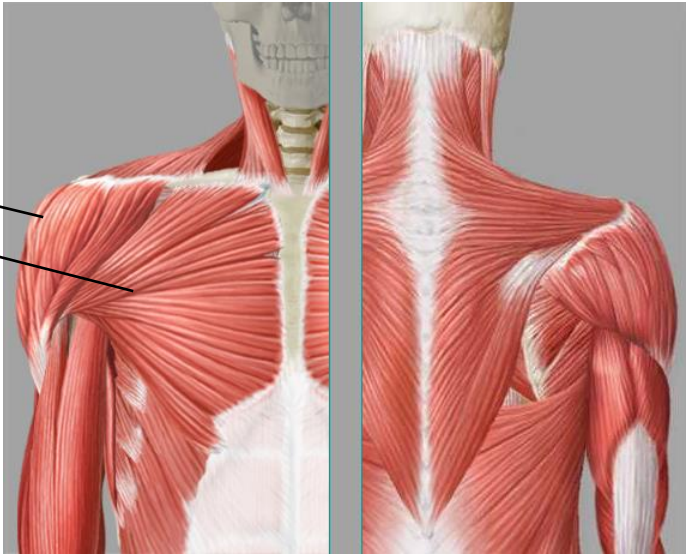
- Schmerzen am Hinterkopf
- Wangen- & Kieferschmerzen
- Schwindelgefühl bei Kopfdrehung oder Sichtfeldveränderung
- Diplopie/Verschwommenes, verändertes Sehen
- Trockener Husten
- Ohrenscherzen
- Ohrenscherzen/ Klingeln im Ohr/ Juckreiz
- Gefühltes Weiterfahren nach Anhalten des Autos
- Schmerzen im Brustkorb
- Kopfschmerzen hinter der Stirn
- Kopfschmerzen oder Migräne
- Tropfende Nase
- Laufende Nase
- Halsentzündung
- Tränendes Auge/Rötung, Hängendes Augenlid
- Augen- und Augenbrauenscherzen
- Zeitweise Kopfschmerzen
- Schmerzen im Rachen- und vorderen Halsbereich
- Zeitweise Nebenhöhlenverstopfung während der Nacht
- Schmerzen auf dem Scheitel
- Probleme bei der visuellen Wahrnehmung

<u>Ursprung</u>
Caput laterale: Oberkante und Vorderfläche des medialen Drittels des Schlüsselbeines , Caput mediale: Vorderfläche des <i>Manubrium sterni</i> des Brustbeines
<u>Ansatz</u>
Außenseite des <i>Processus mastoideus</i> des Schläfenbeines und <i>Linea nuchae superior</i> des Hinterhauptsbeines
<u>Funktion</u>
Lateralflexion und Rotation des Kopfes , Atemhilfsmuskel
<u>Innervation</u>
Nervus accessorius und Plexus cervicalis
<u>Spinale Segmente</u>
C1-C4

Brustmuskulatur

M. deltoideus

M. pectoralis major

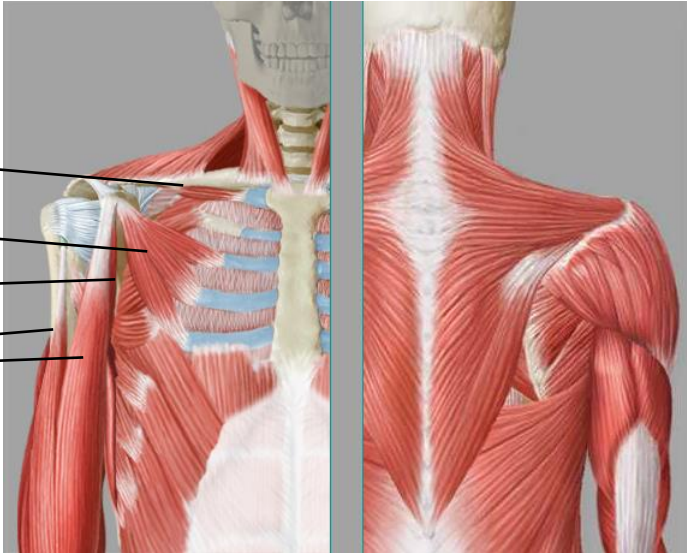


M. subclavius

M. pectoralis minor

M. caracobrachialis

M. biceps brachii



M. subscapularis

